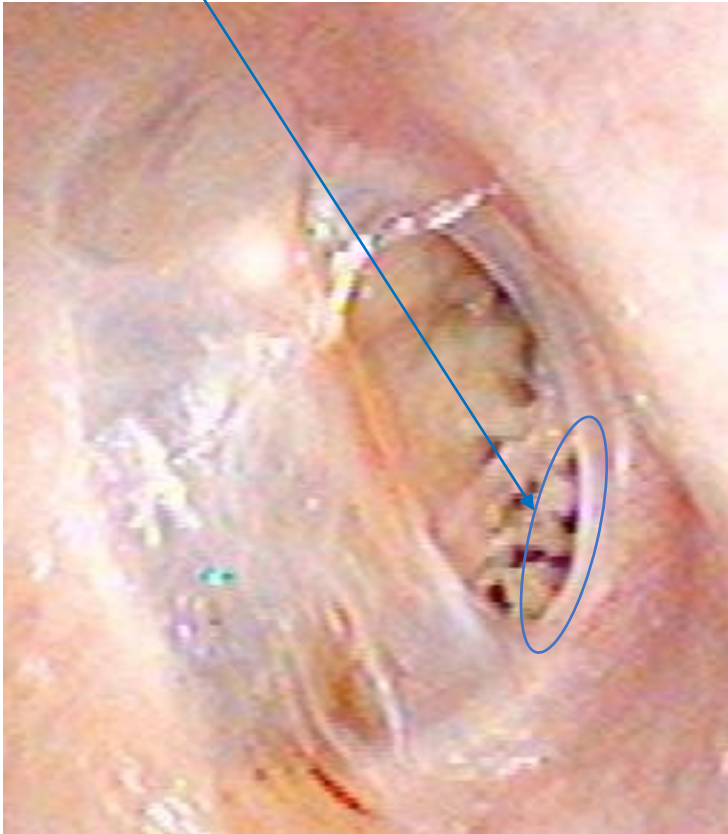
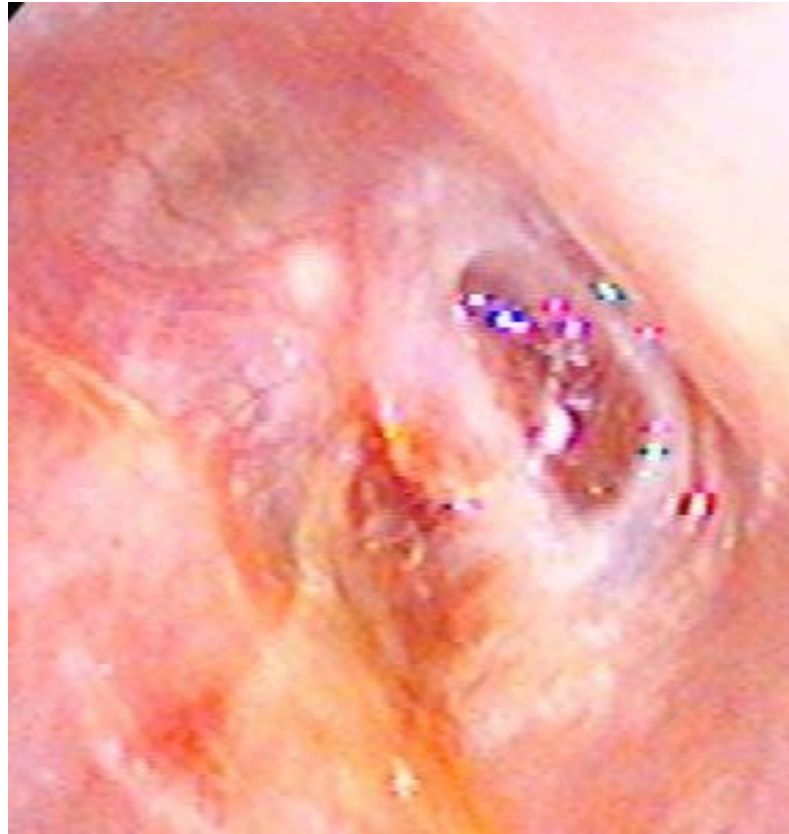


1. 女性 39歳

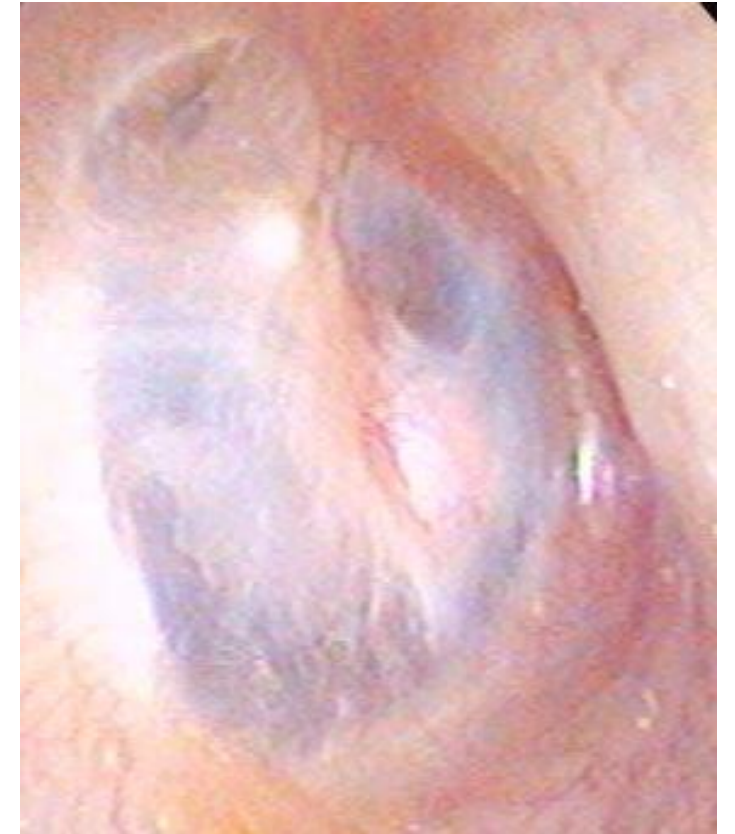○で囲った範囲で鼓膜輪が穿孔縁に露出しています。



再生前



再生術後5日目：再生が始まり、穿孔が縮小している様子がわかります。

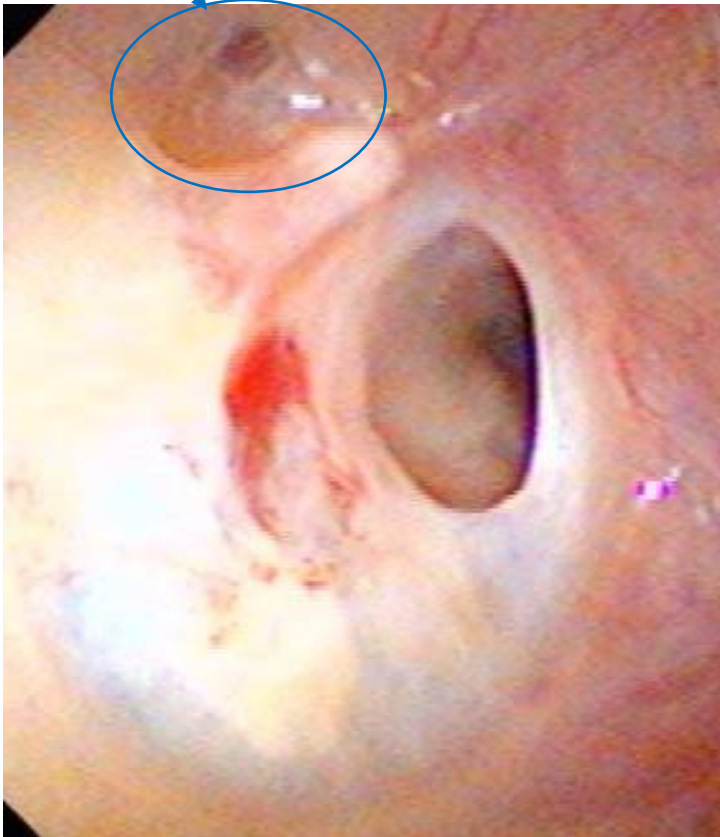


再生術後61日目～再生完了～

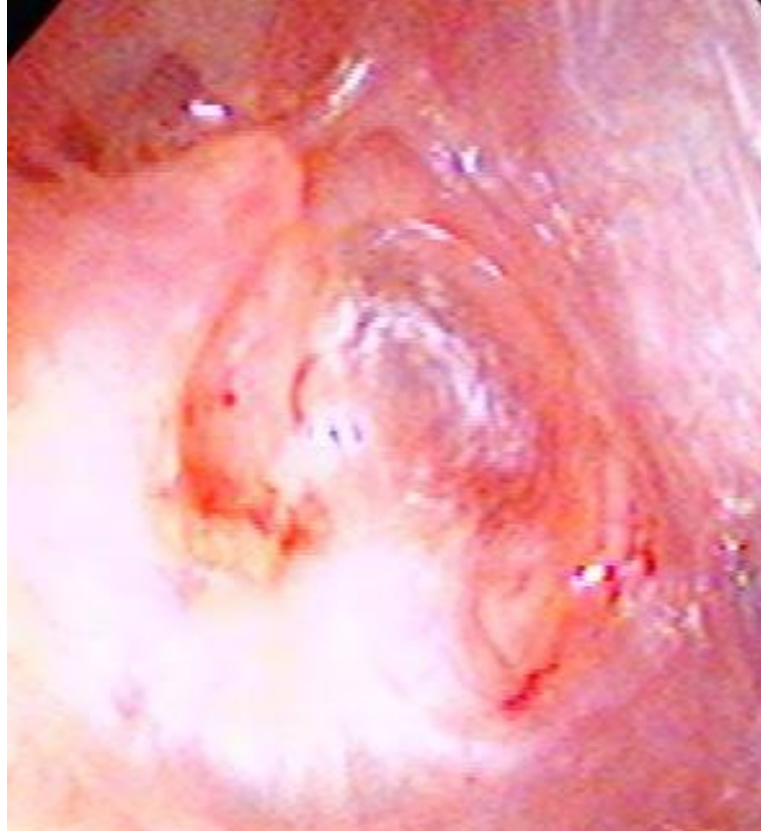
コメント：穿孔は鼓膜の前方約1/2の範囲です。鼓膜輪が穿孔縁に露出しており本来は鼓膜形成術の適応。鼓膜再生術は侵襲が少ないのでまず再生術を選択。1回で運よく閉じることができました。

2. 男性 78歳

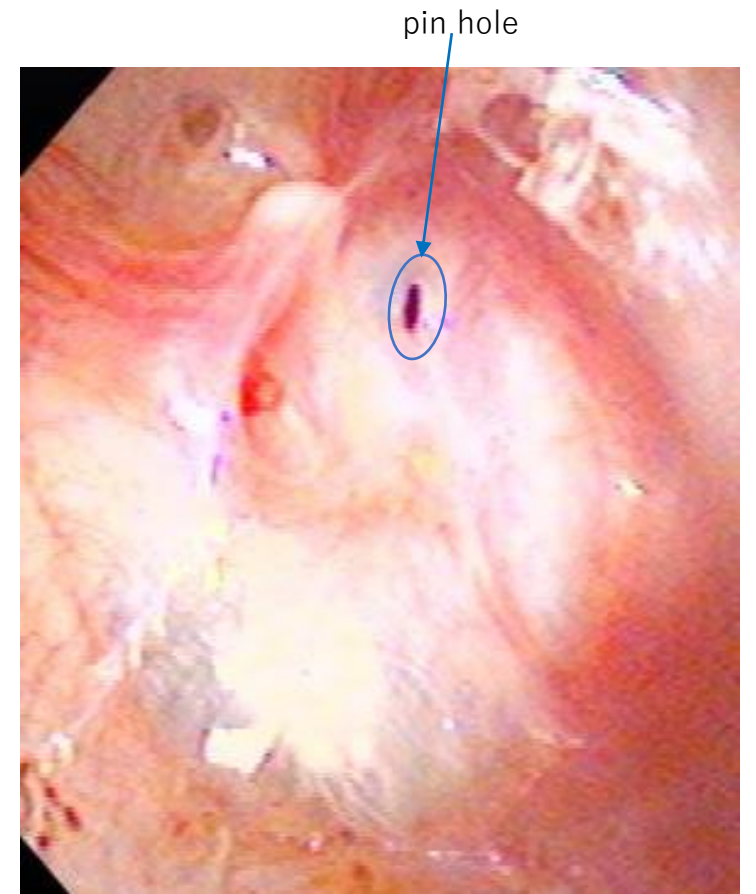
鼓膜の上側～上鼓室側～が陥没しています。



再生前

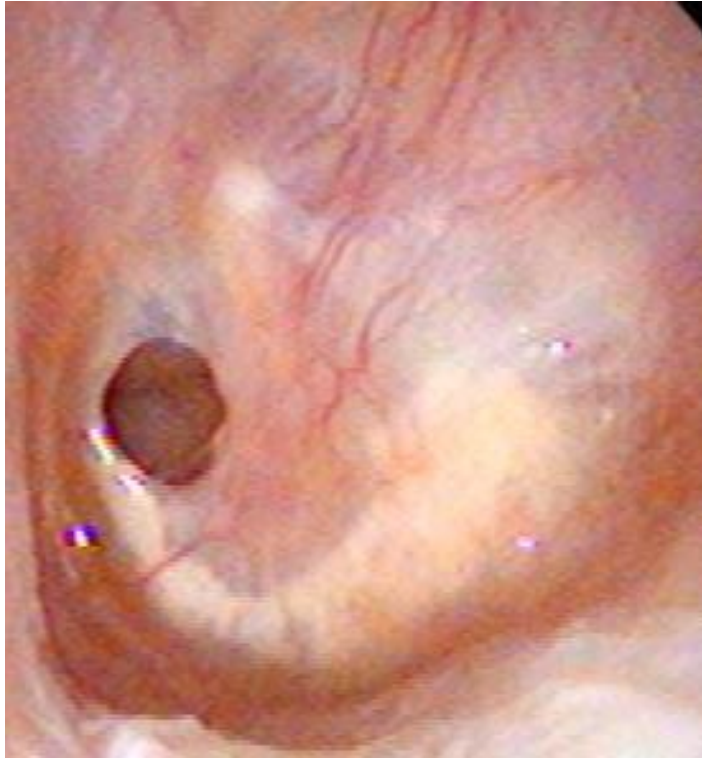

再生術後5日目

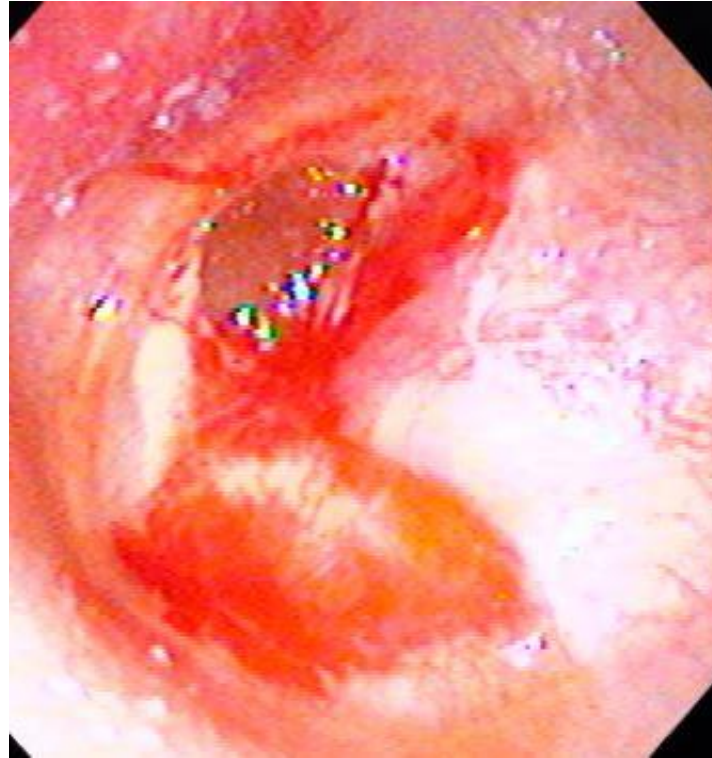


再生術後40日目～小穿孔残して再生完了～
上鼓室陥凹がある高齢者です。鼓膜を完全に
塞いでしまうと陥凹がさらに進行する可能性
があり、pin hole はあえて残してあります。

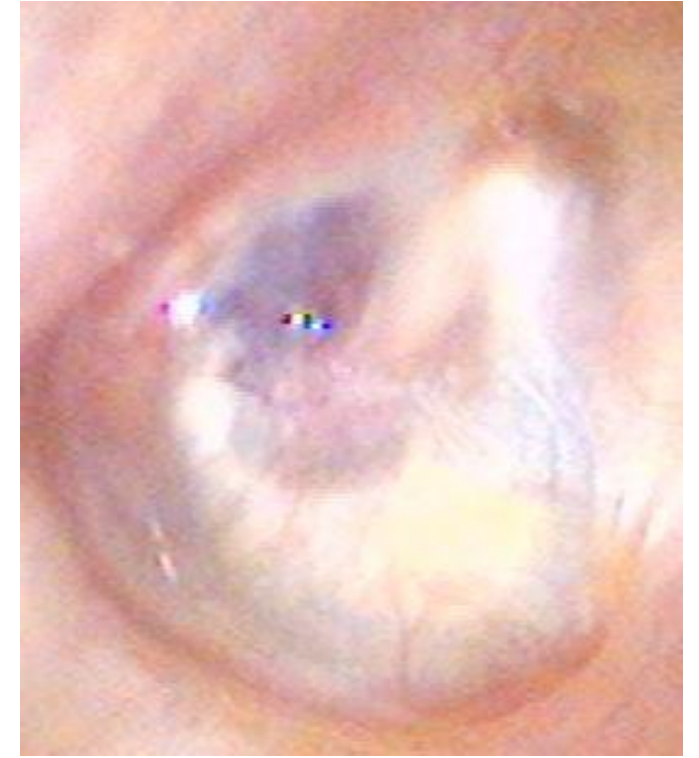3. 女性 79歳



再生前

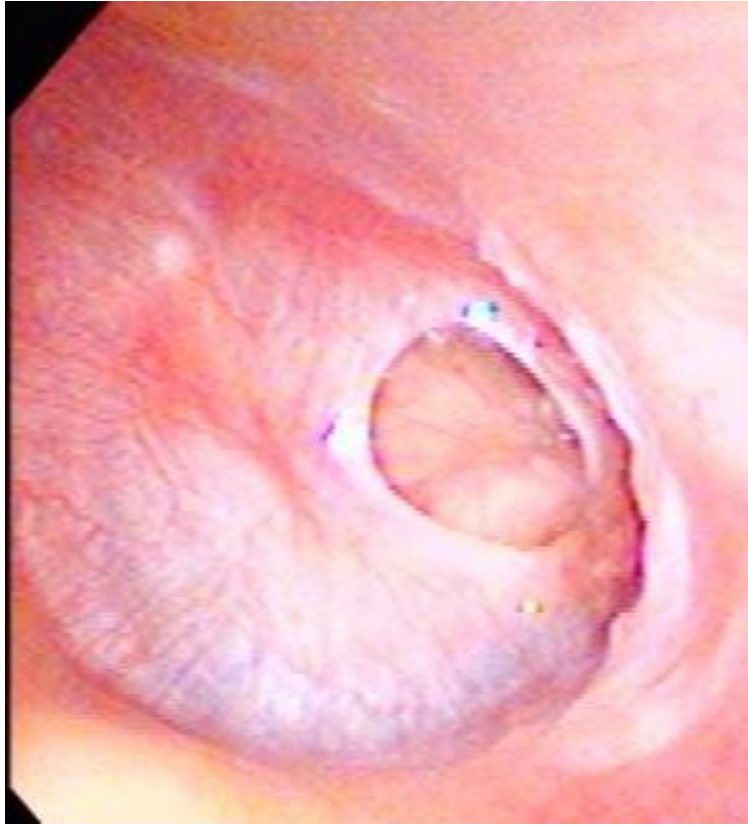

術中所見：ゼラチンスポンジ挿入中～最終的にはもっとたくさん入れています。その後、生体のりでふたをします。



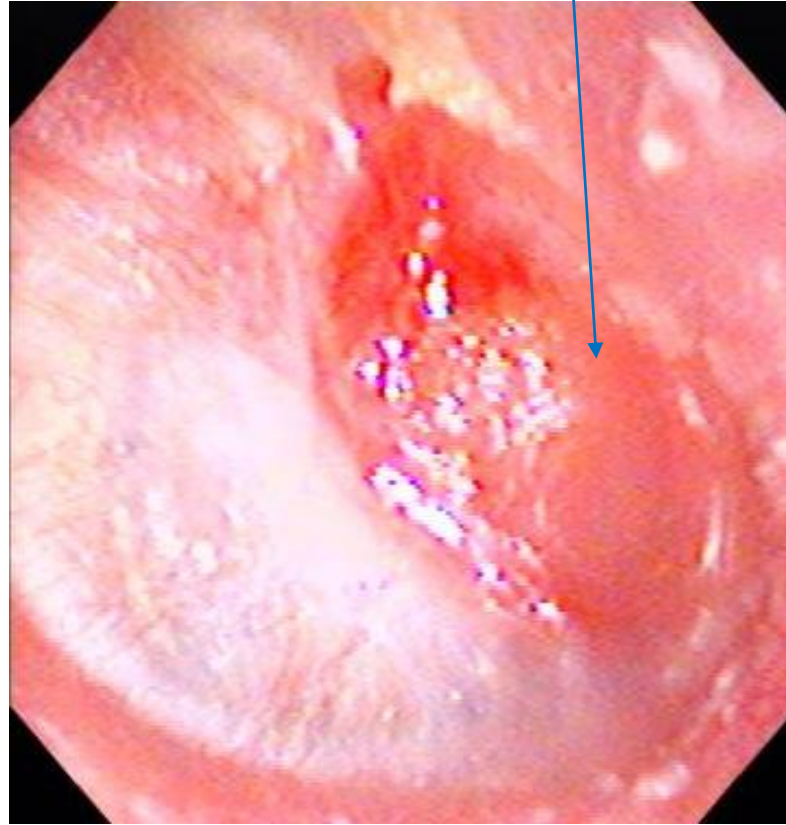再生術後16日目：初めて穿孔閉鎖を確認した日。

4. 男性 13歳

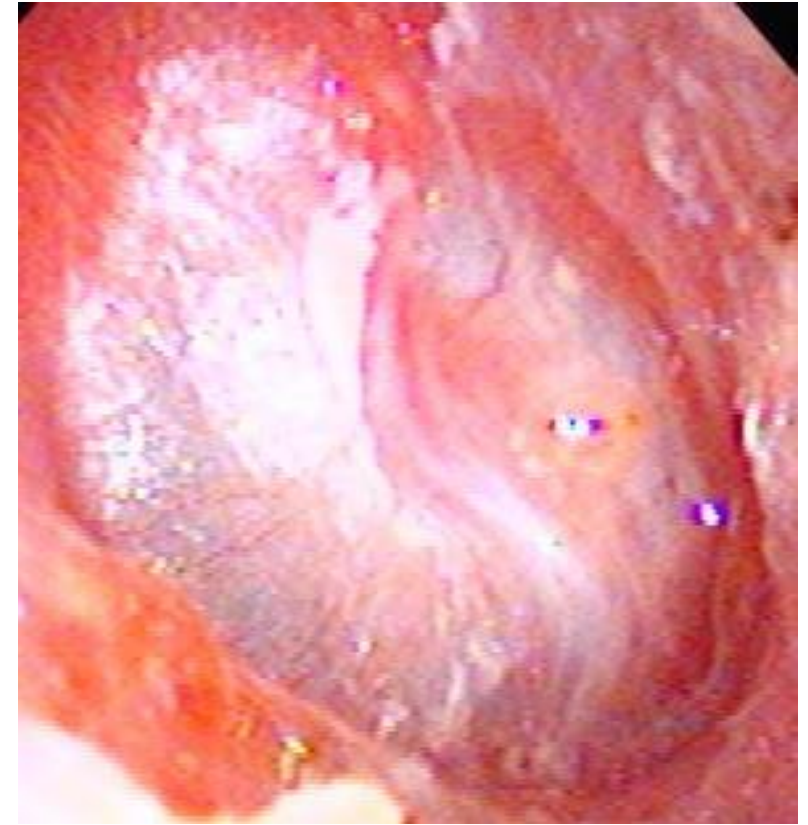

再生前

トラフェルミン液をたっぷり
吸ったゼラチンスポンジ



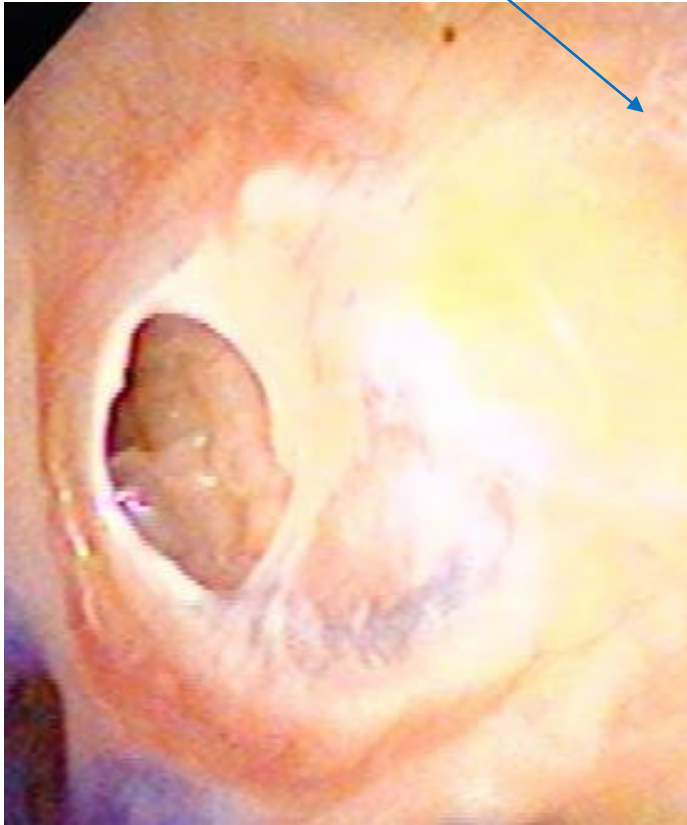
術中所見～ゼラチンスポンジをしき終わった直後。



再生術後80日目～再生完了～

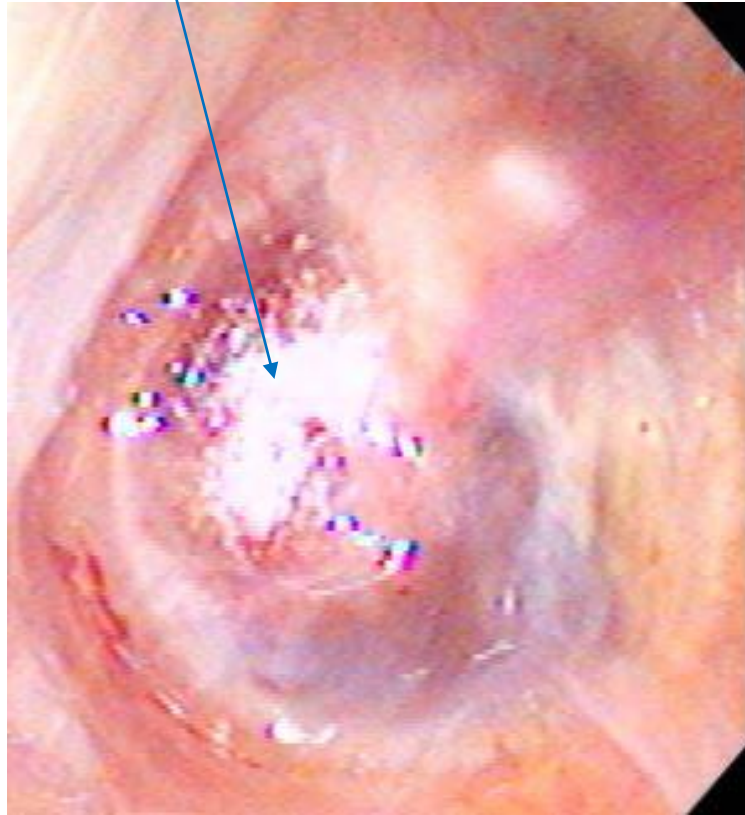
5. 女性 77歳

数年来続いた真菌症(カビ感染)の鼓膜所見です。

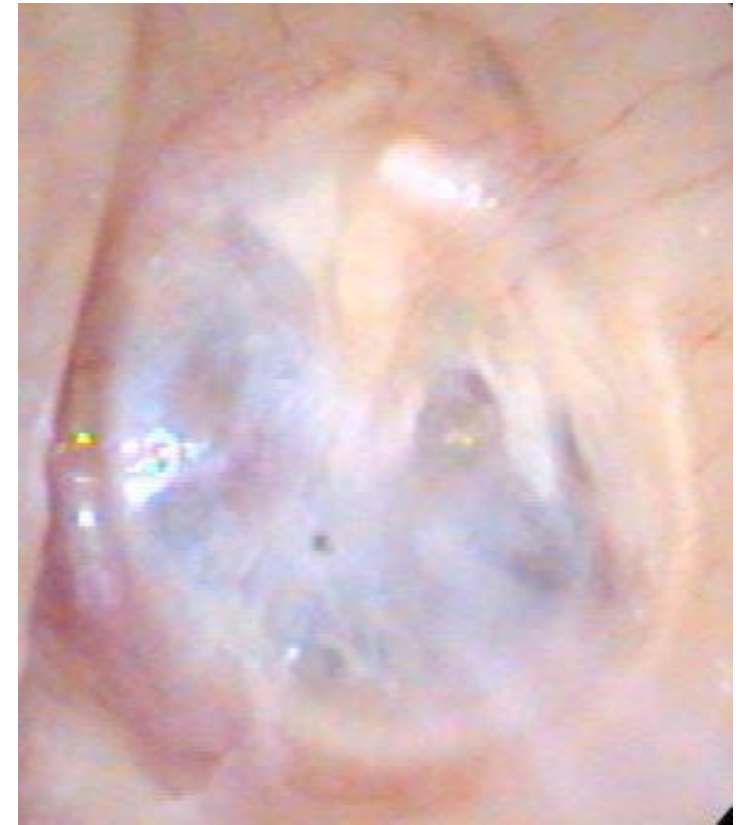


再生前

上皮細胞が現れてきました。うまくいく予感が、

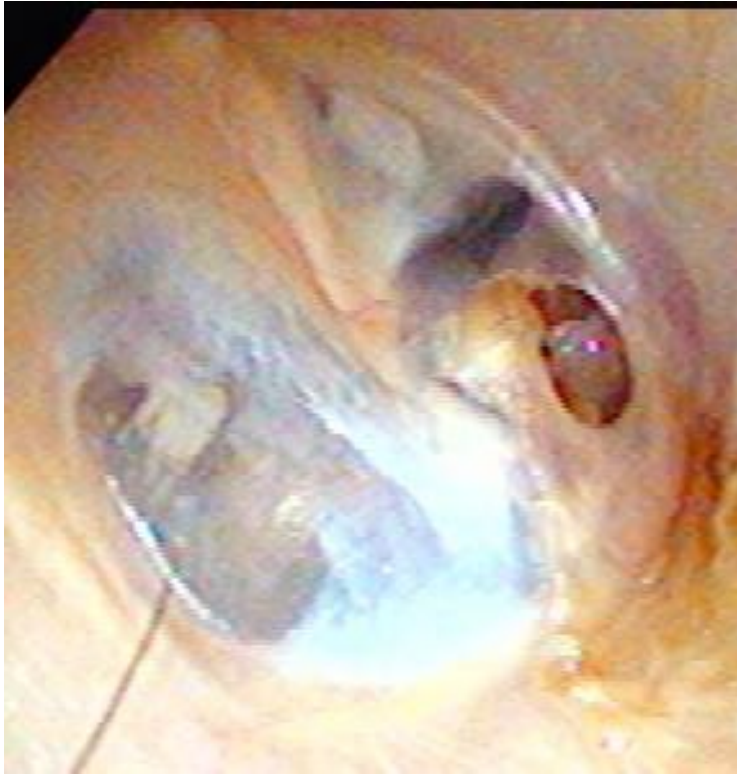


術後13日目～これ以降カビの発生はない。

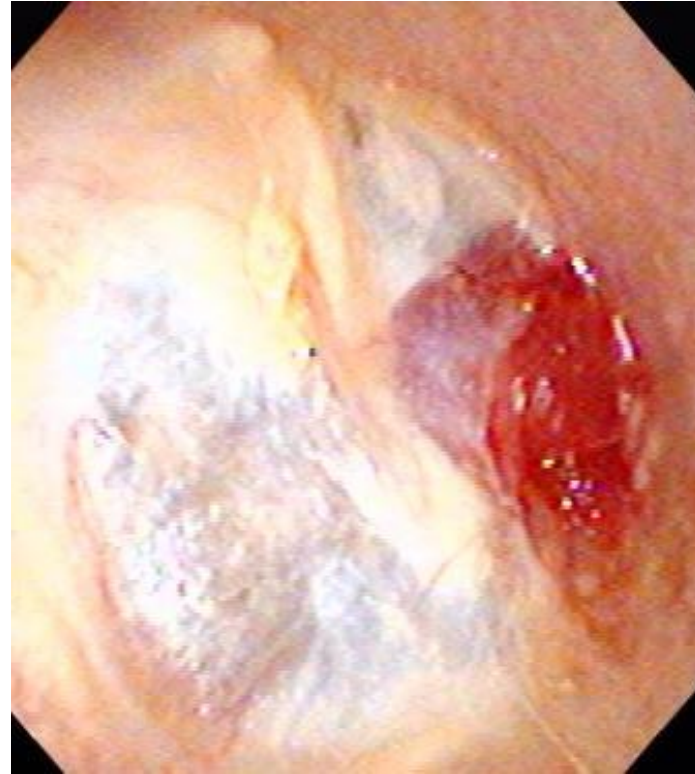

約1年後の鼓膜所見

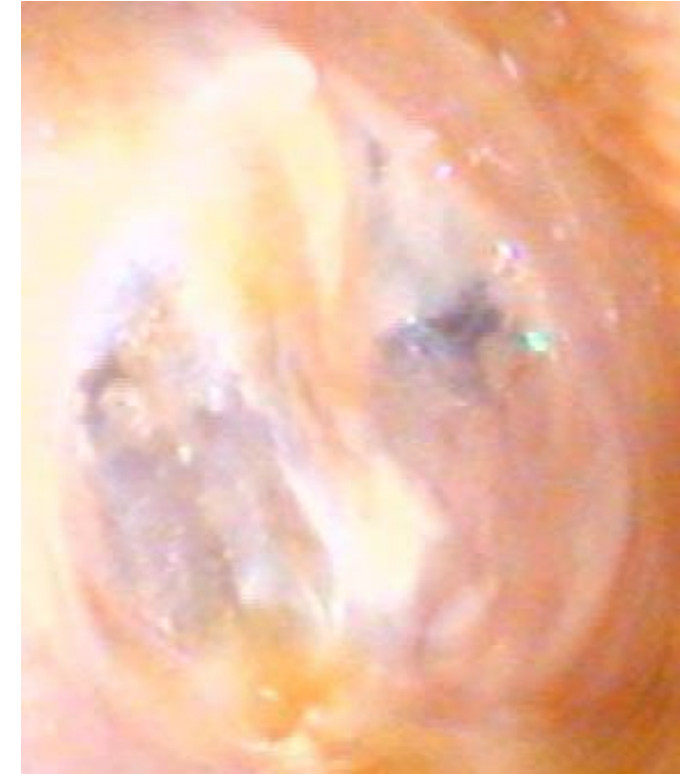
6. 男性 77歳



再生前：耳漏が続くようになり再生術を提案。

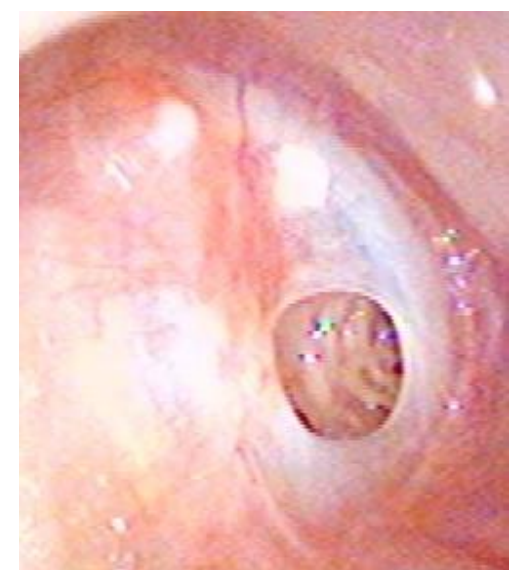


術中～ゼラチンスポンジ挿入後～の鼓膜所見

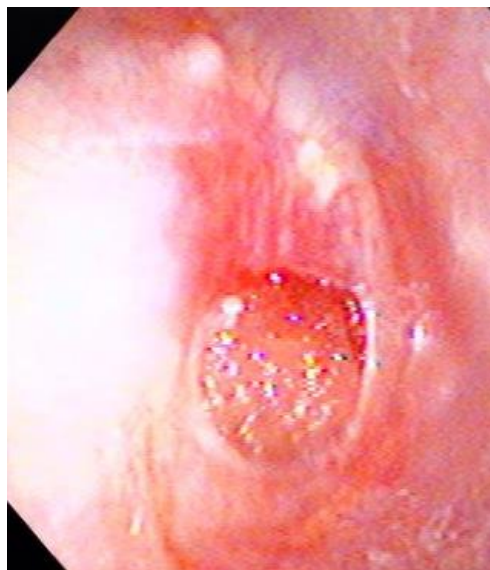


術後64日目の鼓膜所見

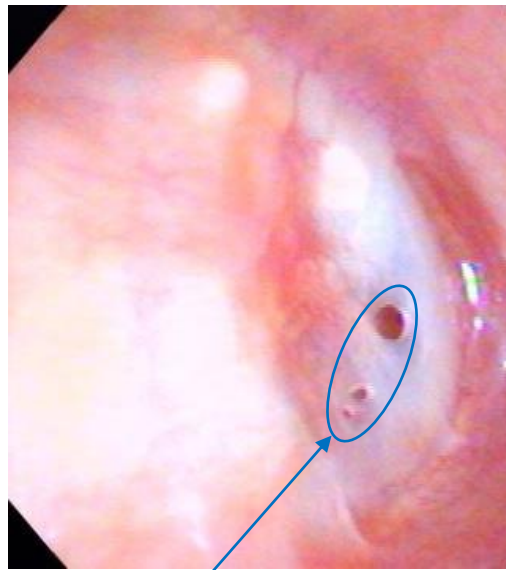
7. 女性 77歳



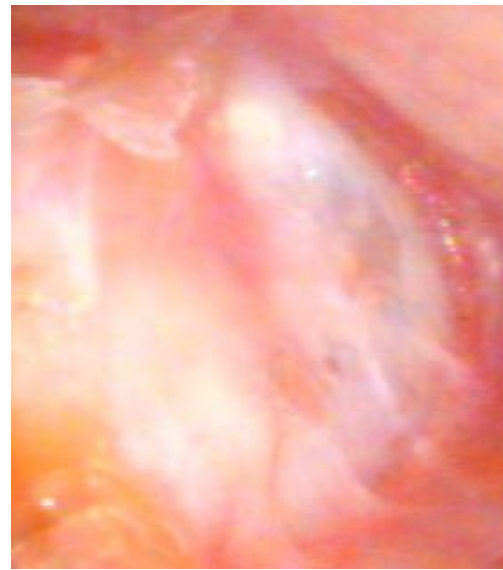
再生前



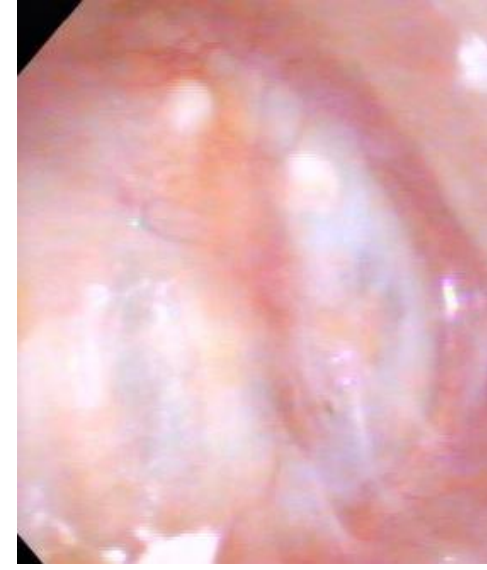術中：穿孔縁全周のtrimmingとゼラチンスポンジを敷き終わった直後。この後生体のりでふたをします。



約6ヵ月後の鼓膜所見：小さな穿孔が3つ残っていますが聴力は改善しています。

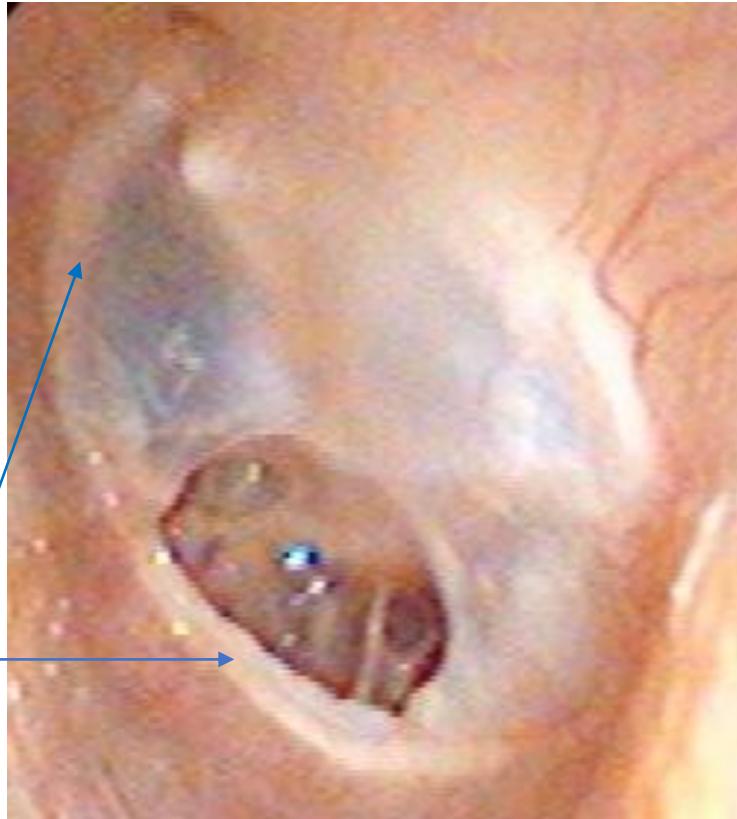


2回目の手術から28日目：ご本人と相談して、結局3つの穴も閉じました。



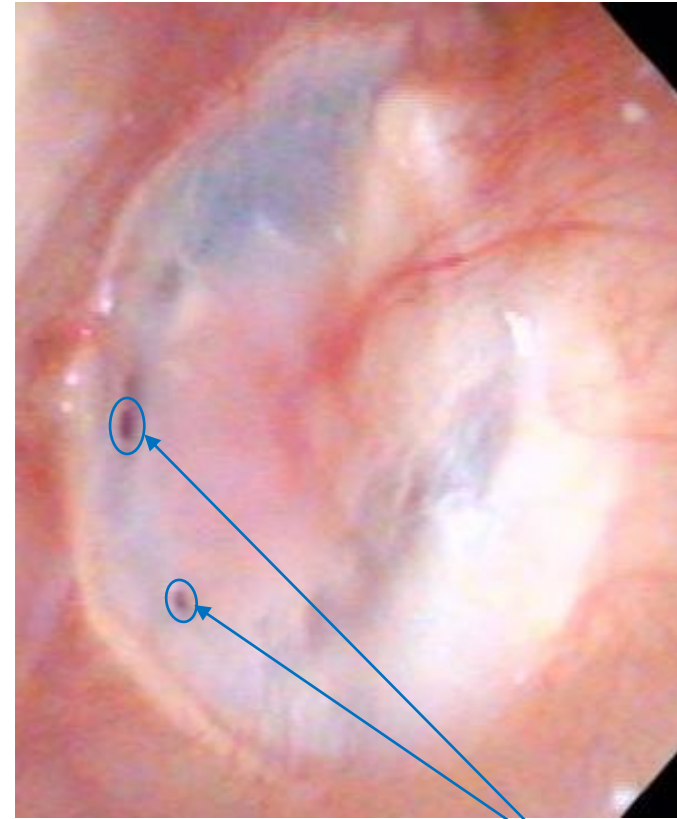
2回目の手術から42日目：その後現在に至るまで、穿孔が開くことはありません。

8. 男性 64歳



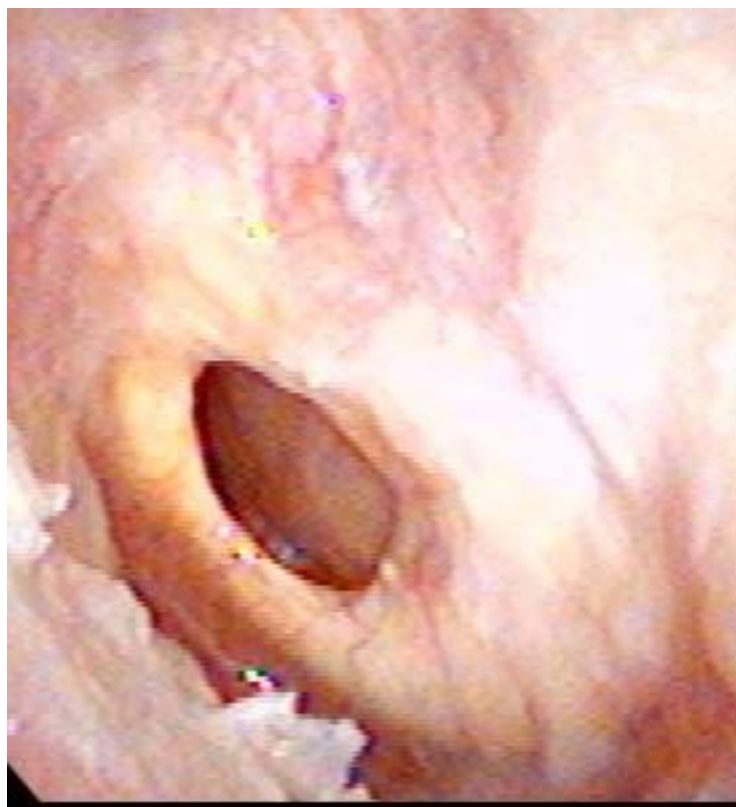鼓膜輪～鼓膜周囲の
白い部分

再生前：穿孔縁が鼓膜輪に達しており、本来は鼓膜再生の適応外。

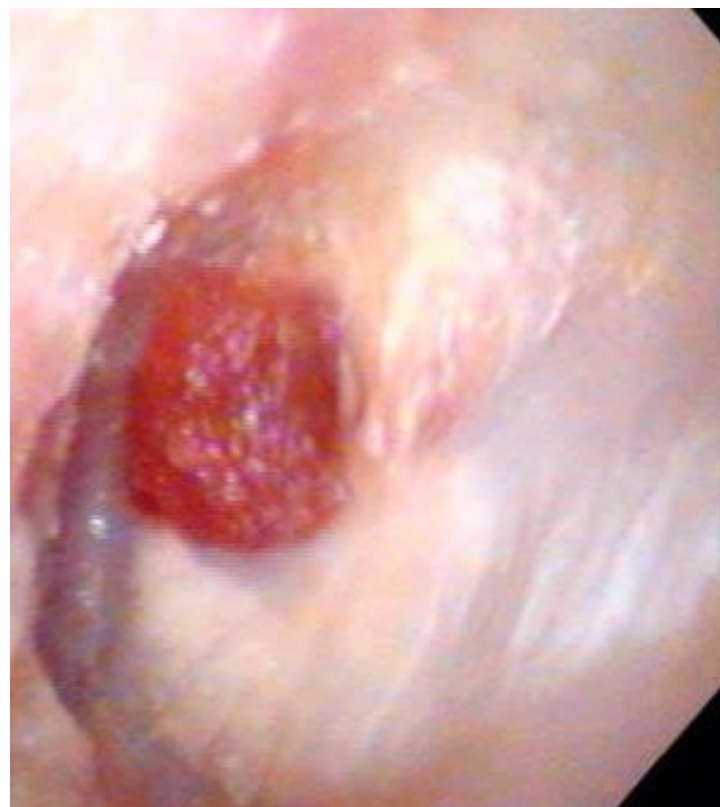

術後60日目の鼓膜所見：小さな穿孔が2つ残っています。
聴力は改善し、特に支障がないため定期観察続けています。

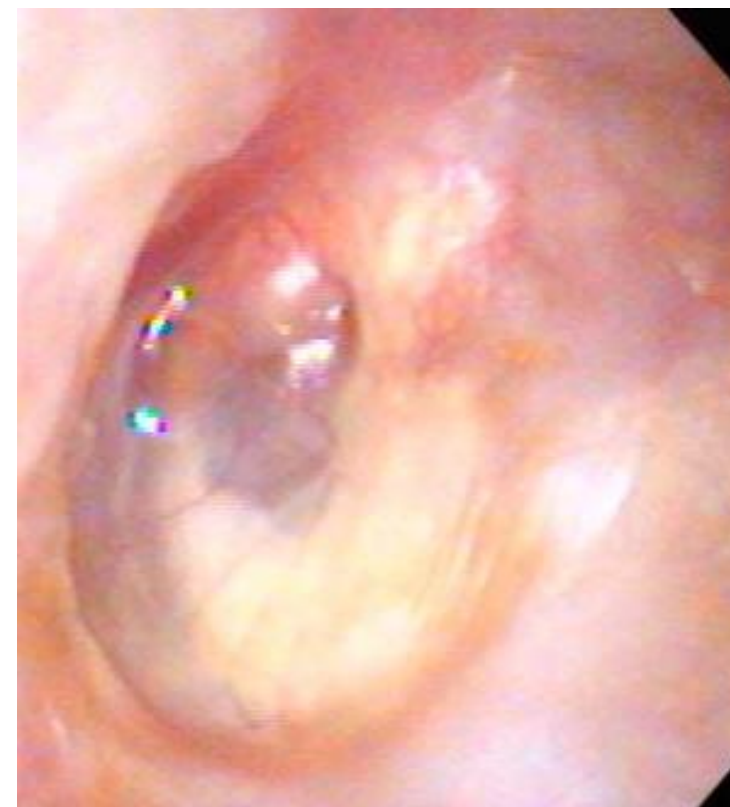
9. 女性 57歳



再生前

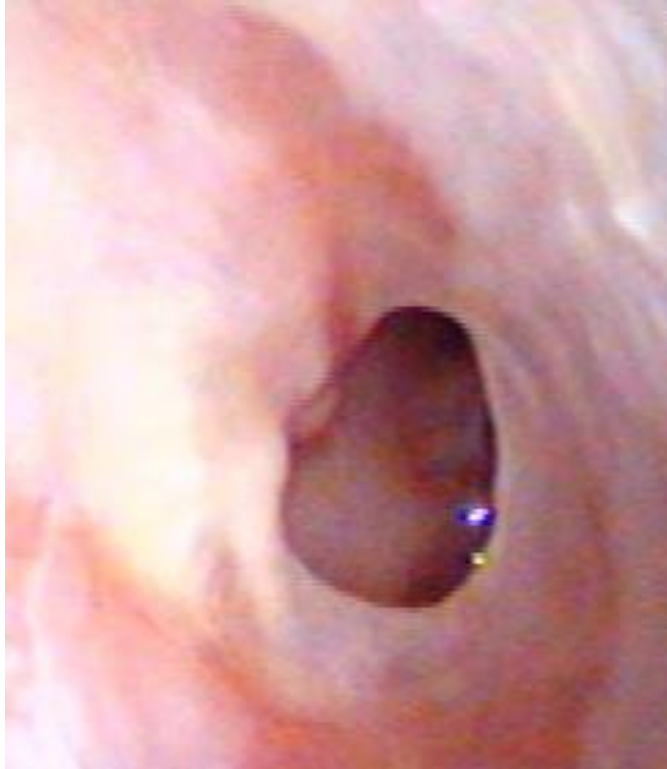

術中鼓膜所見

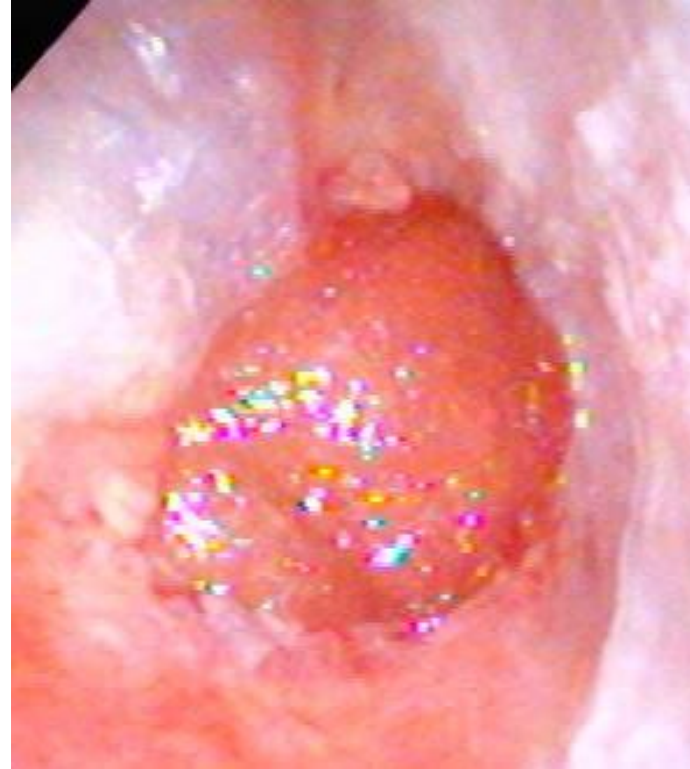

術後14日目の鼓膜所見

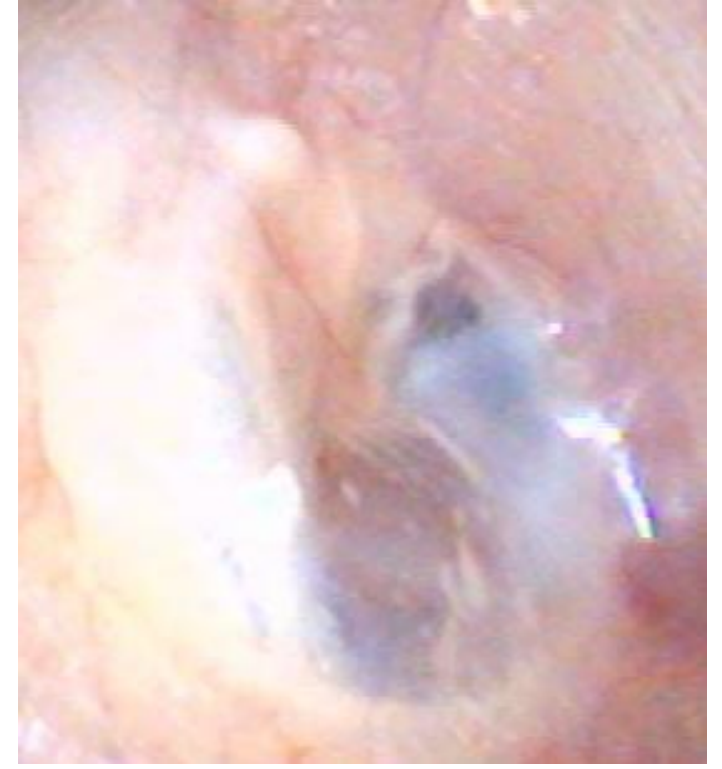10. 女性 76歳



再生前



術中：トラフェルミンを吸い込ませたゼラチンスポンジを敷き詰めた直後。



11ヵ月後の鼓膜所見