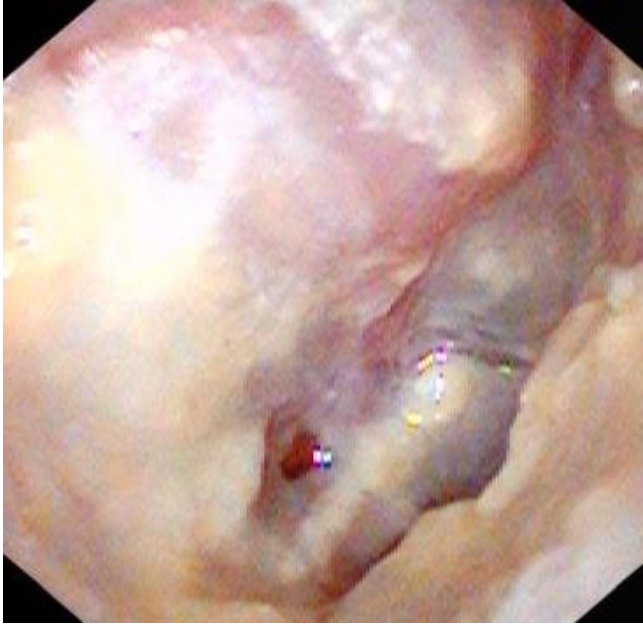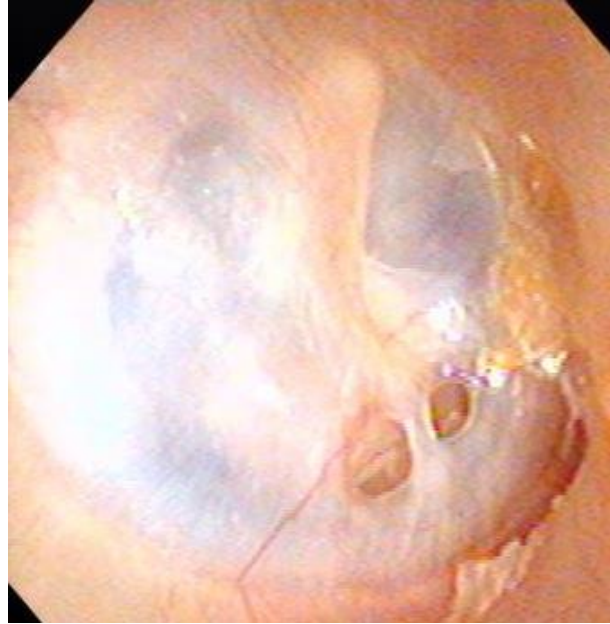


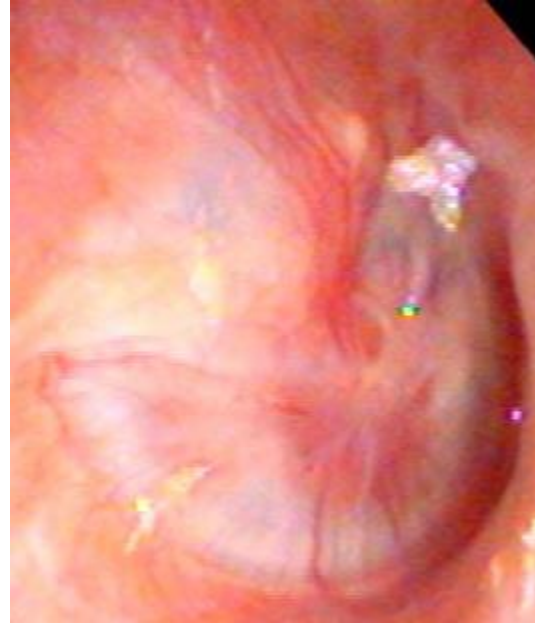
71. 男性 78歳



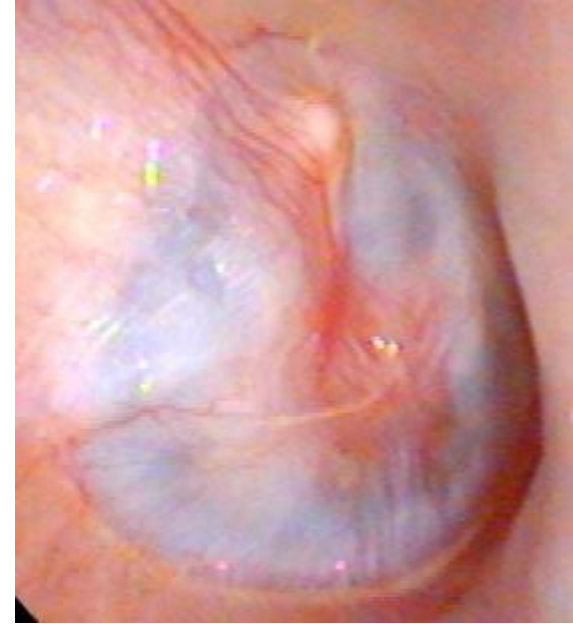再生前：耳漏が続き、手術を決意。



再生前：まずは再生術ができるように消炎します。穿孔は小さなものが2つありました。



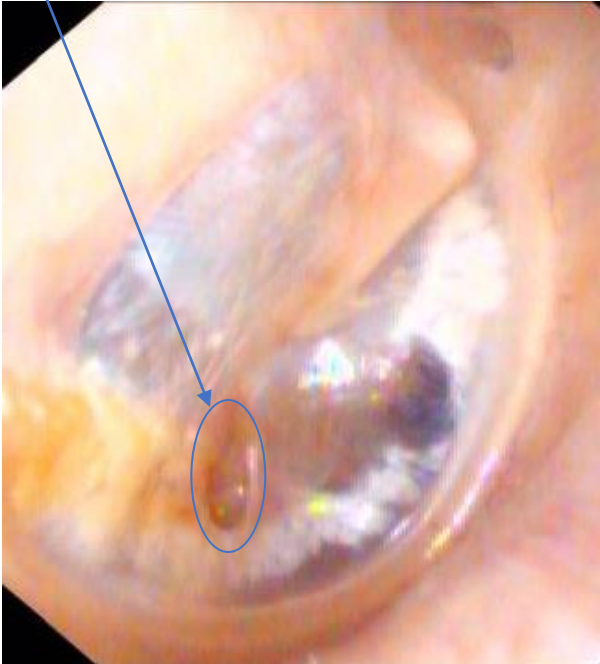術後34日目：鼓膜の充血を認めますが、穿孔は2つとも閉鎖しています。



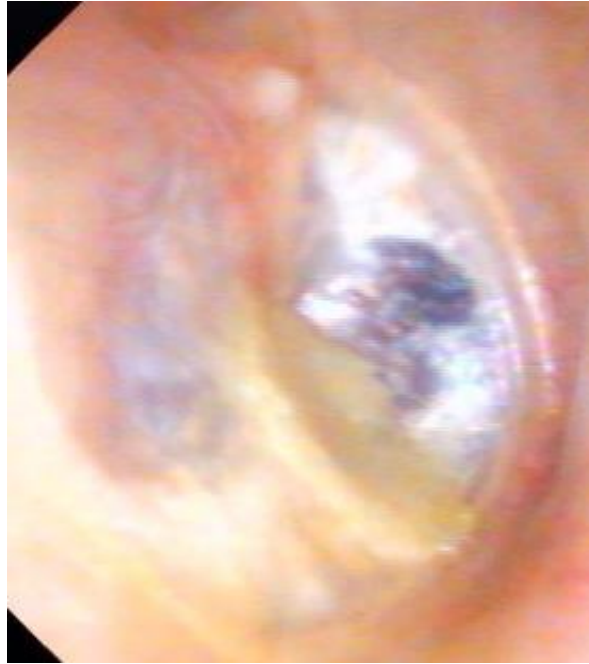
術後98日目：鼓膜の充血は徐々に軽減してきています。穿孔は認めません。

## 72. 女性 76歳

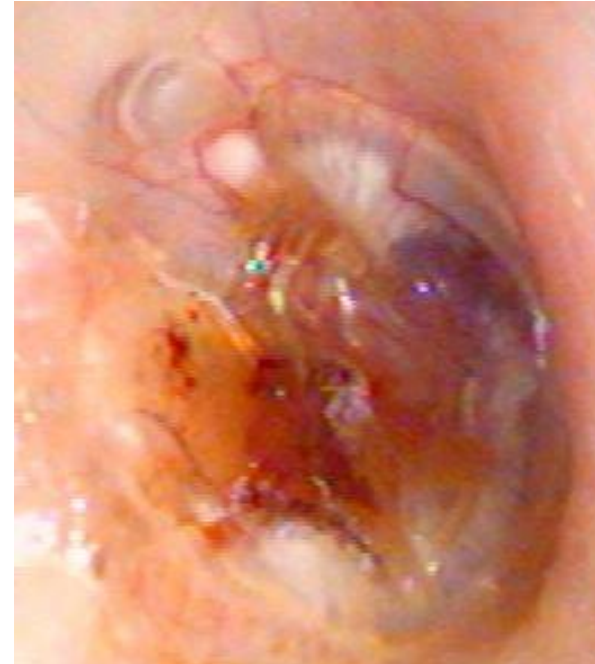
ここが穿孔部位です。



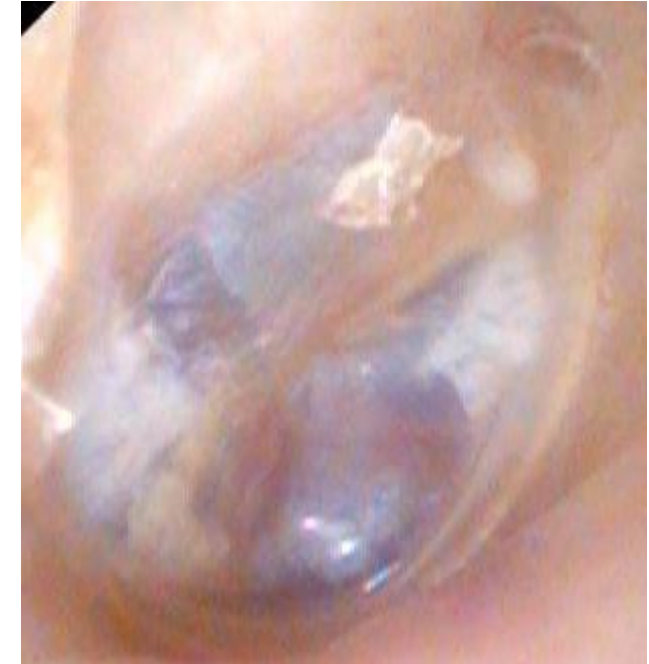再生前：穿孔は小さいですが、ごく少量の耳漏が続いていました。



術前検査：パッチテスト



術後5日目：痂皮で覆われていますが、その下で再生が進んでいます。



術後51日目：どこが再生された部分か、わからないと思います。再生前後の鼓膜を見比べると、石灰化部分もある程度除去してあることがわかります。